

КЛИНИЧЕСКИЙ СЛУЧАЙ: ШУМ В СЕРДЦЕ У КОТЕНКА НА ВАКЦИНАЦИИ

Сердечные шумы представляют собой звуковые волны, возникающие вследствие турбулентности кровотока при прохождении через сердечные камеры или близлежащие сосуды. Наиболее отчетливо они проявляются при перемещении крови из области высокого давления в зону низкого давления (например, из желудочка в предсердие). Шумы часто обнаруживаются у молодых кошек (младше одного года) при: предварительном осмотре перед вакцинацией; обследовании по породным заболеваниям; дообследовании при наличии клинических симптомов.

Различают два основных типа: патологические шумы (связаны с анатомическими нарушениями — врожденными пороками сердца) и функциональные шумы (возникают у клинически здоровых животных без структурных изменений сердца).

Важно помнить, что почти все врожденные пороки сердца у кошек сопровождаются шумами, однако существуют исключения (например, открытый артериальный проток с обратным током крови).

При обнаружении шумов в сердце обязательно необходимо оценить общее состояние кошки, собрать максимально подробный анамнез у владельца, включающий в себя непереносимость физических нагрузок, частоту дыхания и наличие затрудненного дыхания, обмороки, наличие сердечно-сосудистых заболеваний у родственников. При наличии клинических признаков направить пациента к ветеринарному врачу-кардиологу.

Описание клинического случая

Пациент: кошка Дина, порода шотландская вислоухая, возраст 11 месяцев, вес 2,5 кг.

Для проведения вакцинации владельцы обратились в вечернее время, однако заметили, что кошка после обеда начала дышать с открытой пастью. Месяц назад была проведена стерилизация в сторонней клинике (без обследования).

Во время приема был выполнен осмотр данного котенка: видимые слизистые оболочки бледные, цианотичные (иктеричные), тургор 2 сек., температура тела 37,1 °С, роговица прозрачная, склера молочная, выделения из глаз и носа прозрачные. Во рту и глотке инородных предметов не

выявлено, под языком чисто. При аускультации легких выявлены тахипноэ, влажные хрипы, шумы. Поверхностные лимфоузлы не увеличены.

Проведены лабораторные исследования крови, эхокардиография (ЭхоКГ) и рентген-диагностика.

Во время приема котенка переместили в стационар ОРИТ. Для стабилизации состояния были использованы фуросемид (4 мг/кг) и кислородотерапия.

После стабилизации состояния выполнена эхокардиография, которая показала фенотип РКМП, застойную сердечную недостаточность стадии С1.

Эхокардиография: МЖПд 0,59 см; КДР 0,92 см; ЗСЛЖд 0,61 см; МЖПс 0,78 см; КСР 0,48 см; ЗСЛЖс 0,74 см; ПЖ/ЛЖ 0,26; ЗСПЖ/ЗСЛЖ 0,34; ФУ 48,44%; EF 84,16%.

Зоны асинергии не визуализируются.

ЛП/Ао 2,05; ЛВ/ПВЛА 0,54/0,35 см; EPSS 0,1 см.

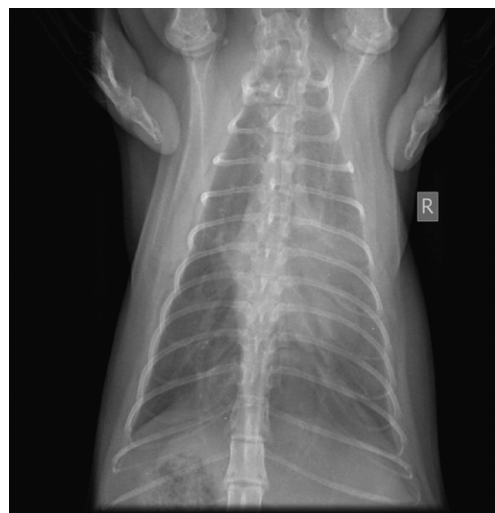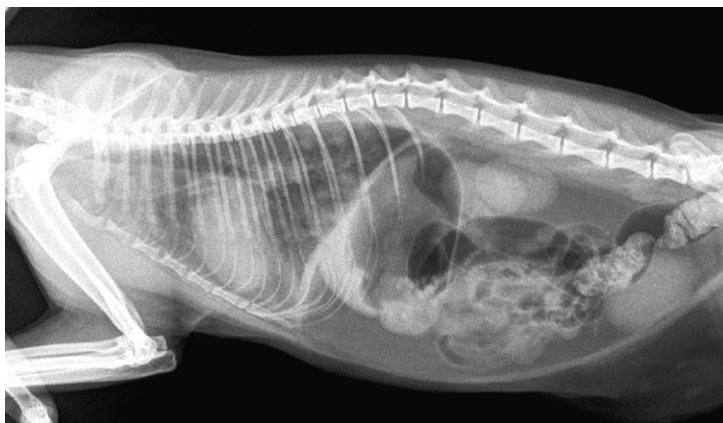
Допплерография

Трансмитральный поток: Е/А 2,11; створки недеформированы; регургитации нет; признаки SAM — частично.

Транстрикуспидальный поток: Е/А 1,89; створки недеформированы; регургитации нет.

Трансаортальный поток: пиковая скорость 71,21 см/сек; регургитации нет.

Поток на легочной артерии: створки недеформированы; пиковая скорость 71,96 см/сек; регургитации нет; ЧСС 219; ДМЖП нет; ДМПП нет.



Перикардальная полость: выпот не лоцируется.

Плевральная полость: выпот не лоцируется. Спонтанного контрастирования нет.

Заключение: фенотип РКМП, застойная сердечная недостаточность С1.

После стабилизации пациента на дом были выписаны препараты: Авекардит® (действующее вещество пинобендан) 1,25 мг — 1/2 табл. 2 раза в день; Верошпирон® 25 мг — 1/4 табл. 1 раз в день; Клопидогрел® 75 мг — 1/4 табл. 1 раз в день, Таурин 250 мг — 1 табл. 1 раз в день, Фуросенит-вет 8 мг — 1/2 табл. 2 раза в день.

Через неделю данного лечения было выполнено контрольное ЭхоКГ (скрининг) и сданы анализы крови.

Протокол ЭхоКГ (скрининг): МЖПд 0,62 см; КДР 0,97 см; ЗСЛЖд 0,59 см; МЖПс, 0,58 см; КСР 0,43 см; ЗСЛЖс 0,75 см; FS 55,22%; ЛП 1,25 см, умеренно дилатировано, сократимость не нарушена; ЛП/Ао 1,86 (норма до 1,5); ПП, ПЖ визуально не изменены, сократимость не нарушена; ЛВ/ЛА 0,4/0,39 см. Перикардальный выпот не лоцируется. Плевральный выпот не лоцируется.

Заключение: признаки концентрической гипертрофии миокарда левого желудочка, дилатации левого предсердия, на фоне диуретической терапии стабилизация по застою.

Через два месяца вновь было выполнено ЭхоКГ (скрининг).

Протокол ЭхоКГ (скрининг): МЖПд 0,56 см; КДР 1,14 см; ЗСЛЖд 0,71 см; МЖПс 0,74 см; КСР 0,58 см; ЗСЛЖс 0,71 см; FS 49,37%; ЛП 1,34 см, умеренно дилатировано, сократимость не нарушена; ЛП/Ао 1,88 (норма до 1,5); ПП, ПЖ визуально не изменены, сократимость не нарушена; ЛВ/ЛА 0,38/0,35 см. Перикардальный выпот не лоцируется. Плевральный выпот не лоцируется.

Заключение: признаки концентрической гипертрофии миокарда левого желудочка, умеренной дилатации левого предсердия, на фоне диуретической терапии стабилизация по застою.

Лечение все еще продолжается, и оно будет пожизненным. К сожалению, прогноз у данного питомца крайне осторожный.

Выводы

Сердечные шумы у котят требуют тщательной диагностики и правильного алгоритма действий. При их обнаружении необходимо придерживаться системного подхода к обследованию животного. Основные этапы диагностики должны в себя включать сбор анамнеза, физикальное обследование, оценку общего клинического состояния, оценку пульса и ритма, аускультацию, рентген грудной клетки (для первоначальной оценки), ЭхоКГ.

Исследование	Ед. изм.	Результат	Норма
АЛТ	Ед/л	30	10–75
АСТ	Ед/л	11	7–40
Креатинин	мкмоль/л	138	44–160
Мочевина	ммоль/л	8,9	3,5–12
Щелочная фосфатаза	Ед/л	22	21–197
Альбумин	г/л	24	24–38
Общий белок	г/л	57	33–75
Альбумин (глобулин)		0,7	0,6–1,5
Общий билирубин	мкмоль/л	5,6	0–10
Глюкоза	ммоль/л	4,3	3,8–9,8
Фосфор	ммоль/л	1,6	1,45–2,75
Кальций общий	ммоль/л	2,8	2,3–2,9
ГГТ	Ед/л	2,7	0–6
Калий	ммоль/л	4,0	4–5,5

Общеклинический анализ крови	Референтное значение	Результат исследования кошки
Лейкоциты (WBC), тыс/мкл	5,5–18	6,17
Лейкограмма, относительные значения, %		
Лимфоциты	14	
Моноциты	7	
Метамиелоциты	0	
Палочкоядерные нейтрофилы	0	
Сегментоядерные нейтрофилы	65	
Эозинофилы	14	
Базофилы	0	
Лейкограмма, абсолютные значения, ×10⁹/л		
Лимфоциты	1,54–7,02	0,8
Моноциты	0–0,78	0,44
Метамиелоциты	0	0
Палочкоядерные нейтрофилы	0–0,4	0
Сегментоядерные нейтрофилы	2,5–12,48	4,01
Эозинофилы	0–1,56	0,8
Базофилы	0–0	0
Эритроциты (RBC), млн/мкл	7,2–8,1	8,12
Гемоглобин (HGB), г/л	98–120	111
Гематокрит (HCT), %	34–37	37,5
Средний объем эритроцита (MCV), фл.	39–53	46,3
Среднее содержание HGB в эритроците (MCH), пг	12–18	13,6
Средняя концентрация HGB в эритроците (MCHC), г/л	310–350	296
Анизоцитоз эритроцитов (RDW_CV), %	14–18	18,7
Тромбоциты (PLT), млн/мкл	151–600	187

Лечение всегда назначается исключительно на основании окончательно поставленного диагноза при помощи ЭхоКГ и оценки общего состояния животного.

Своевременное и правильное диагностическое обследование позволяет выработать оптимальную тактику ведения пациента и предотвратить развитие осложнений, а оценка сердечных шумов — обеспечить эффективное лечение и высокий уровень ветеринарного обслуживания.

Д. Лесникова,
ветеринарный врач сети ветклиник «Друг»,
г. Новосибирск